Aus der Konservierenden Abteilung des Zahnärztlichen Institutes
(Vorsteher: Prof. Dr. O. Müller)
der Universität Basel

Über die Mortalamputation mit Calxyl

Inaugural-Dissertation

zur Erlangung der Doktorwürde der Zahnheilkunde der Medizinischen Fakultät der Universität Basel

vorgelegt von

ROLF WIEMKEN

Binningen (Baselland)

Zürich 1944

Buchdruckerei Berichthaus

Von der Medizinischen Fakultät genehmigt
auf Antrag von Prof. Dr. O. Müller

Tag der Promotion: 10. Juli 1942

Separatabdruck aus der «Schweizerischen Monatsschrift für Zahnheilkunde»
Band 54, 1944, Heft 12.

Aus der Konservierenden Abteilung des Zahnärztlichen Institutes
(Vorsteher: Prof. Dr. O. Müller)
der Universität Basel

Über die Mortalamputation mit Calxyl

von *Rolf Wiemken*, Binningen (Baselland)

Calxyl wird in der Arbeitsanleitung von *Hermann* auch zur Bedeckung der devitalisierten Pulpastümpfe bei der Mortalamputation empfohlen.

Eine Reihenuntersuchung an Zähnen über diese Methode ist bis jetzt nicht veröffentlicht worden. Aufgabe dieser Arbeit ist es, dies in klinischer, röntgenologischer und histologischer Hinsicht nachzuholen.

Calxyl ist eine wässerige Aufschwemmung von Kalziumhydroxyd mit einem Zusatz von $NaHCO_3$, $NaCl$, $CaCl_2$ und KCl. Sein pH liegt bei 9,0. Verwendet wurde das röntgenunsichtbare Präparat.

Zur Amputation gelangten 71 Molaren oder Prämolaren von Patienten im Alter von 9 bis 70 Jahren der Basler Universitätszahnklinik und der Basler Schulzahnklinik. Die behandelten Pulpen waren entweder gesund (Extraktion als orthodontische Maßnahme) oder sie reagierten auf Kälte.

Einige Fälle schmerzten dazu bereits leicht bei warmem Wasser (pulpitis partialis purulenta).

Bei den Versuchen wurde wie folgt vorgegangen:

Auf die artifiziell freigelegte Pulpa wurde eine Tablette «Nervarsen» (0,0008 g bei Erwachsenen, 0,0005 g bei Kindern) gelegt, und die Kavität je nach Ausdehnung mit Zinkoxyd oder Steinzement verschlossen.

Nach einer Arsenliegedauer von 2 bis 6 Tagen wurde der Zahn mit Watterollen und Zungenhalter vor Speichelzutritt geschützt und samt Umgebung mit Wasserstoffsuperoxyd 3%, Alkohol 70% und Jodtinktur 5% desinfiziert (der Calxylprospekt sieht keinen Cofferdam vor). Nach Entfernen der provisorischen Füllung wurde das Pulpakammerdach mit Fissurenbohrern weggesägt und die Kronenpulpa mit großen Rosenbohrern entfernt. Nach künstlicher Vertiefung der Kanaleingänge wurde die Kammer mit Wasserstoffsuperoxyd 3% ausgewaschen und mit Alkohol 70% ausgetupft. Um einen guten Kontakt der verbleibenden Pulpa mit der Calxylpaste zu erzielen, wurde der Kammerboden mit Calxyllösung (Calxylpaste in aqua dest. aufgelöst) benetzt und hernach mit der Calxylpaste bedeckt; dieser wurde alsdann das überschüssige Wasser durch sorgfältiges Abtupfen entzogen. Abgeschlossen wurde an den unteren Zähnen zuerst mit Calxine, dann mit Steinzement, oben direkt mit Steinzement. Zur Verwendung kamen nur sterile Instrumente und steriles Material.

Besondere Sorgfalt wurde auch der Vermeidung jeglichen Druckes auf die Kanaleingänge geschenkt, um eine Kontusion der Gewebe zu verhindern.

Die klinische Untersuchung wurde nach der Amputation fortgesetzt bis zur Schlußdiagnosestellung, die nach 1 bis 11 Monaten erfolgte.

Die Röntgenkontrolle setzte mit dem ersten Bild sofort nach der Amputation ein und wurde in Abständen von einem Monat bis zu mehreren Monaten wiederholt.

Histologisch wurden 12 extrahierte Zähne untersucht, und dies 14 Tage bis 8 Monate nach der Amputation.

Fall 8.

R.J. 11 ♂. 6+. Caries, keine Schmerzen. Arseneinlage am 1.7.41. Amputation mit Calxyl am 3.7.41. – Der klinische Befund war bis zur Extraktion am 14.1.42 gut. – Das letzte Röntgenbild vom 14.1.42 zeigt in beiden bukkalen Kanälen Resorptionsstellen (Aufhellungen) unterhalb der Amputationsstelle. Wir werden sie im histologischen Bilde wieder finden. Die apikale Knochencorticalis der mesiobukkalen Wurzel ist im letzten Röntgenbild verschwunden.

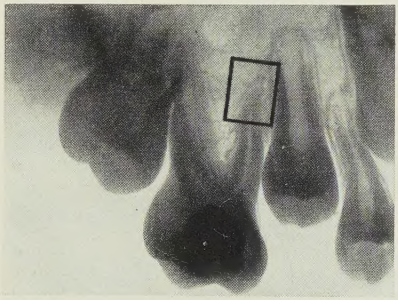

Röntgenbild vom 3.7.41.

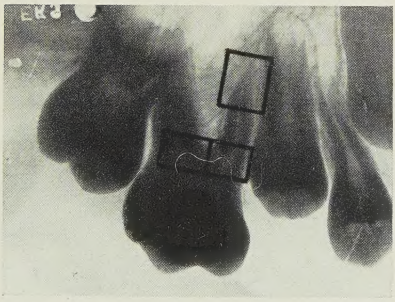

Röntgenbild vom 14.1.42.

Fall 15.

M. St. 20 ♀. Karies und Schmerzen auf kalt am +4. As-Einlage am 24.9.41. Amputation und Calxylapplikation am 27.9.41. Keinerlei Reaktion nach der Amputation. Auch nach 7 Monaten ist der Zahn symptomfrei.

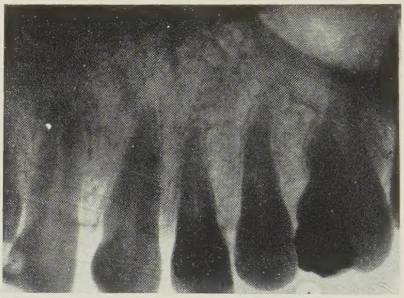

Röntgenbild vom 27.9.41.

Röntgenbild vom 12.1.42.

Röntgenbild vom 15.4.42.

In den beiden letzten Röntgenaufnahmen vom 12.1.42 und vom 15.4.42 scheint eine Knochenverdichtung um die Wurzeln des +4 stattgefunden zu haben, was sich in einer Verdunkelung der fraglichen Partien ausdrückt. Die allmähliche Aufhellung des mit Calxyl beschickten Kammerteiles ist nur schwach sichtbar.

Fall 17.

M. Z. 20 ♀. 7–. Caries und Schmerzen auf kalt. Arseneinlage am 3.10.41. Amputation mit Calxyl am 7.10.41.

Röntgenbild vom 8.10.41.

Röntgenbild vom 12.1.42.

Röntgenbild vom 21.5.42.

Irgendeine krankhafte Reaktion des Zahnes konnte klinisch nicht ermittelt werden. – Im letzten Bild vom 5.42 ist vor allem die Aufhellung der Pulpakammer zu erkennen. Bei der hellen Ausbuchtung im distalen Kanal dürfte es sich um eine Resorptionsstelle handeln.

Fall 19.

H. St. 22 ♀. 7–. Caries, keine Schmerzen. Arseneinlage am 1.10.41. Amputation mit Calxyl am 7.10.41. Zahn bleibt reaktionslos. Beobachtungsdauer 7 Monate. Die Röntgenkontrollen zeigen vor allem die allmähliche Aufhellung der Pulpakammer. Apikal ist keine Veränderung zu sehen.

Röntgenbild vom 7.10.41.

Röntgenbild vom 13.1.42.

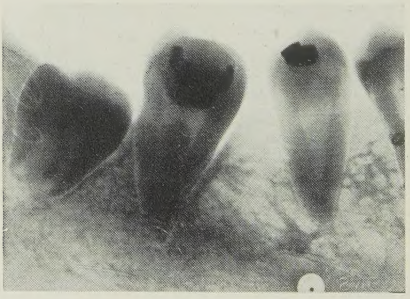

Röntgenbild vom 13.5.42.

Fall 24.

G. B. 18 ♂. –5. Tiefe Caries und starke Schmerzen auf kalt. Arseneinlage am 9.10.41. Amputation mit Calxyl am 13.10.41. Der Zahn verursachte keine Beschwerden mehr bis zur Schlußuntersuchung, die am 18.5.42 stattfand. – Röntgenologisch fällt vor allem die starke Aufhellung der Kammer auf. Die apikale Aufhellung ist auf die Projektion des Foramen mentale zurückzuführen.

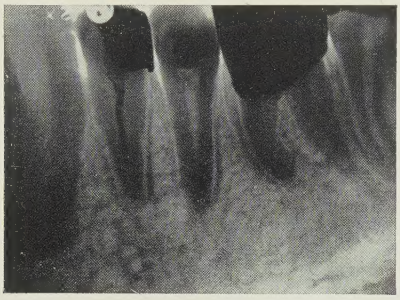

Röntgenbild vom 13.10.41.

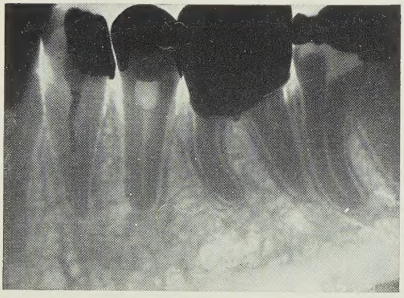

Röntgenbild vom 13.1.42.

Fall 39.

J. B. 20 ♀. –6. Caries und leichte Schmerzen bei kalt. Arseneinlage am 8.11.41. Amputation mit Calxyl am 12.11.41. Weder im Anschluß an die Amputation noch im weiteren Verlaufe der klinischen Untersuchung wurde irgendeine Reaktion festgestellt. – Ein Vergleich der beiden Röntgenbilder vom 12.11.41 und vom 16.4.42 ergibt keine Veränderung des Periodontalraumes. – Auffallend ist die geringere Verschattung der Pulpakammer im Bild vom 16.4.42.

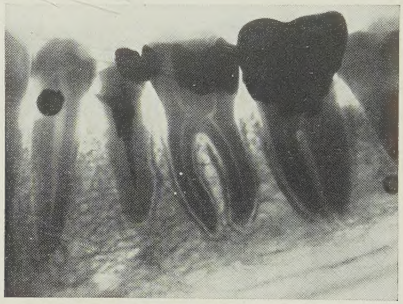

Röntgenbild vom 12.11.41.

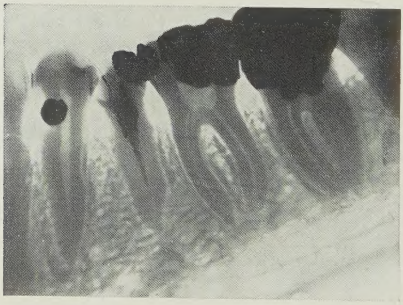

Röntgenbild vom 16.4.42.

Fall 42.

Th. B. 28 ♀. +5. Caries und Schmerzen auf kalt und warm. Arseneinlage am 21.11.41. Amputation mit Calxyl am 24.11.41. – Klinisch konnte keine krankhafte Reaktion ermittelt werden; im Röntgenbild vom 15.5.42 ist dagegen eine Granulombildung zu erkennen. – Eine Aufhellung der Kammer hat in diesem Falle nicht stattgefunden.

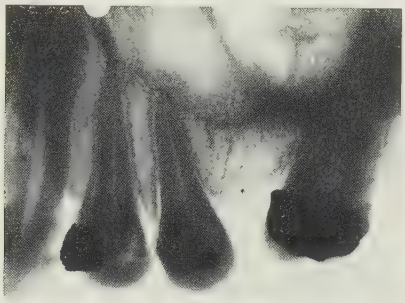

Röntgenbild vom 24.11.41.

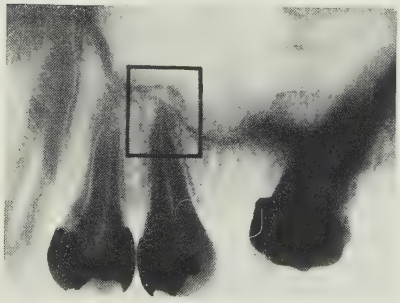

Röntgenbild vom 15.5.42.

Fall 47.

E. H. ♂ 33. 6–. Caries und Schmerzen auf kalt. Arseneinlage am 1.12.41. Amputation mit Calxyl am 5.12.41. – Nach der Amputation blieb der Zahn reaktionslos bis zur Schlußuntersuchung am 16.5.42. – Röntgenologisch ist ebenfalls keine Veränderung des Periodontalraumes eingetreten. – Sehr deutlich ist in den nachfolgenden Bildern die abgestufte Aufhellung der Pulpakammer zu erkennen.



Röntgenbild vom 5.12.41.



Röntgenbild vom 6.2.42.

Röntgenbild vom 18.5.42.

Fall 62.

H. R. 31 ♂. 7–. Caries und Schmerzen auf kalt. Arseneinlage am 19.1.42. Amputation mit Calxyl am 23.1.42. Die klinische Untersuchung ergibt ein gutes Resultat. – Im Röntgenbild hat die apikale Gegend keine Veränderung erfahren. – Das Schlußbild vom 20.4.42 zeigt in beiden Kanälen deutliche Resorptionen unterhalb der Amputationsstelle.



Röntgenbild vom 23.1.42.

Röntgenbild vom 20.4.42.

Fall 65.

H. R. 10 ♀. 6–. Tiefe Caries, keine Schmerzen. Arseneinlage am 11.12.41. Amputation mit Calxyl am 13.12.41. Der Zahn zeigte auch weiterhin keine abnorme Reaktion. – Die letzte Röntgenkontrolle vom 14.2.42 zeigt keinen Unterschied gegenüber derjenigen vom 13.12.41, wenn man von der geringfügigen Aufhellung der Pulpakammer absieht.



Röntgenbild vom 13.12.41.

Röntgenbild vom 14.2.42.

Die Untersuchungsresultate waren die folgenden:

A. Klinische Resultate.

Von den insgesamt 71 amputierten Zähnen waren 65 in den ersten 8 Tagen nach der Amputation reaktionslos.

Zur Schlußuntersuchung nach frühestens 2 Monaten kamen 64 Zähne; von diesen wiesen 58 keine krankhafte Reaktion auf.

Von den 58 Zähnen mit gesunder Pulpa oder mit Pulpitis partialis simplex waren in den ersten 8 Tagen nach der Amputation 56 ohne Reaktion geblieben.

Zur Schlußuntersuchung nach frühestens 2 Monaten kamen von den 58 nur 55. Von diesen hatten 53 keinerlei Beschwerden verursacht. Die restlichen 2 Zähne waren perkussionsempfindlich.

Nach 2- bis 11 monatiger Beobachtung lieferten also 96,3% der amputationsfähigen Zähne klinisch einwandfreie Ergebnisse.

B. Röntgenologische Resultate.

Unter 51 Zähnen, die gut sichtbare, nach der Amputation normale Wurzelverhältnisse aufgewiesen hatten, waren diese Verhältnisse bei der letzten Röntgenkontrolle nur noch bei 31 Zähnen unverändert, die übrigen Zähne wiesen verbreiterte Periodontalräume, Wurzelresorptionen oder periapikale Knochenreaktionen auf.

Die Bilder von 3 Zähnen zeigten größere Resorptionsstellen innerhalb der Wurzelkanäle (Fälle 8, 17, 62).

Der bei der Amputation mit Calxyl aufgefüllte Kammerteil war bei den letzten Röntgenkontrollen fast durchwegs strahlendurchlässiger geworden. In den Negativen der Röntgenphotographien zeigte sich dies durch Verdunkelung, in ihren untenstehenden Positiven durch Aufhellung der betreffenden Stelle. Eine Verflüssigung der Calxylpaste kann kaum die Ursache hierfür sein, da eine Röntgenkontrolle von flüssigem und festem Calxyl keinen Helligkeitsunterschied auf dem Film ergab.

Nachfolgend kommen die Röntgenkontrollbilder einiger charakteristischer Fälle zur Abbildung:

C. Resultate der makroskopischen Untersuchung.

Die makroskopische Untersuchung erfolgte nach der Extraktion im Fall 68: Patient E.W. 13 ♂, 6– Pulpa gesund, Calxylliegezeit 3 Monate.

Ein Längsschnitt durch diesen Zahn ergab folgendes Bild:

Der apikale Teil der Pulpakammer, der mit der dunkeln Partie im Röntgenbild identisch ist, war leer, der restliche Kammerteil dagegen immer noch mit Calxyl angefüllt. Die Kanaleingänge waren mit geschrumpften und verkalkten Pulpastümpfchen verschlossen, im übrigen wiesen sie neben einem apikalen Gewebsverschluß nur Spuren von Calxyl auf.

Es darf somit angenommen werden, daß sich das Calxyldepot der Kammer allmählich verbraucht, um nach einigen Monaten einen leeren Raum zu hinterlassen.

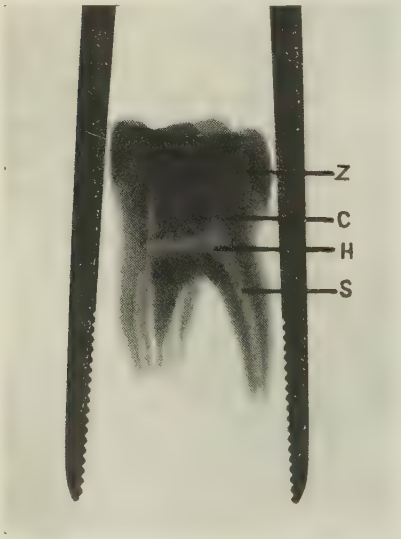

Röntgenbild von Fall 68
nach der Extraktion

Z = Steinzement
C = Calxyl
H = Hohlraum (Aufhellung)
S = Spuren von Calxyl im Wurzelkanal

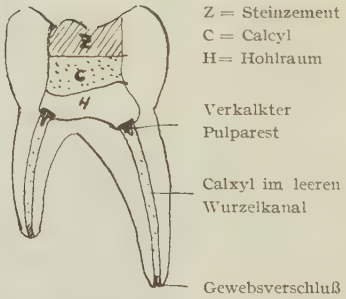

Der makroskopisch untersuchte Zahn (Fall 68) im Längsschnitt

D. Histologische Resultate.

Die Kanäle der 12 histologisch untersuchten Zähne können nach dem Verhalten ihres Gewebes in drei Gruppen eingeteilt werden.

Gruppe 1.

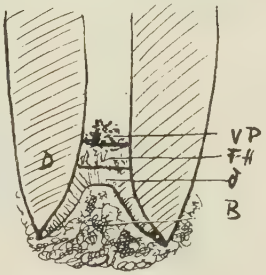

VP = verkalktes Pulpagewebe
FH = fibrilläre Hartsubstanz
d = Barrierendentin
D = Kanalwanddentin
B = Periodont. Bindegewebe

Eine Hartsubstanzbarriere schließt den Kanal am Foramen apicale ab. Da deutlich eine dentinähnliche Struktur mit Kanälchen sichtbar ist, dürfte diese Barriere zum Teil aus Dentin bestehen. Zum andern Teil stellt sie eine mehr fibrilläre Masse dar, deren kanalwärts gelegener Abschnitt sich aus verkalktem, devitalisiertem Gewebe zusammensetzt. Ihre apikale Begrenzung ist ein zellenreiches Bindegewebe, dessen unmittelbar an die Barriere grenzende Zellen einen odontoblastenähnlichen Saum bilden, der wahrscheinlich für die Hartsubstanzbildung verantwortlich gemacht werden kann.

Das histologische Bild dieser Barriere gleicht demjenigen, das *P. Müller* in seiner Dissertation «Über die Vitalamputation mit Calxyl» unterhalb der Amputationsstelle gefunden hat. Er unterteilte seine Barrieren in drei Schichten: 1. Verkalktes Pulpagewebe, 2. Hartsubstanz aus fibrillären Elementen und 3. Dentin.

Diese drei Schichten finden sich auch in den Präparaten wieder, die für die vorliegende Arbeit hergestellt wurden, allerdings nicht immer in der geordneten Form, die *P. Müller* beschrieb.

Die bisher erörterte erste Gruppe läßt sich in zwei Untergruppen teilen.

a) *Die erste Untergruppe* zeigt leere Kanäle mit einer kleinen verkalkten Masse an der Amputationsstelle.

VP = Verkalktes Pulpagewebe
FH = Fibrilläre Hartsubstanz
D = Dentin
B = Periodontales Bindegewebe.

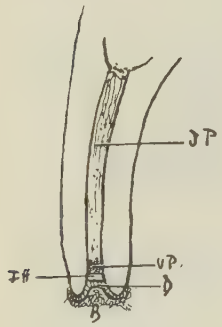

b) *Die zweite Untergruppe* weist einen Kanalinhalt auf, der dem typischen Befund nach Arsendevitalisation entspricht.

dP = devitalisiertes Pulpagewebe.

Gruppe 2.

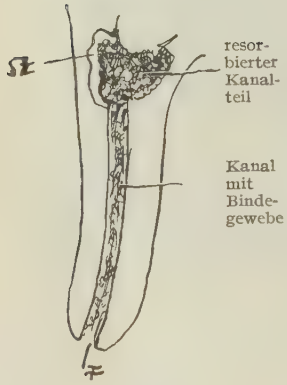

SZ = Sekundär-Zement
F = Foramen ohne Barriere

Der Kanal ist mit zellreichem Bindegewebe angefüllt, das wahrscheinlich auf metaplastischem Wege aus dem nicht restlos devitalisierten Pulpagewebe entstanden ist. Während Riesenzellen aus diesem Gewebe die Kanalwand unterhalb der Amputationsstelle fast vollständig resorbieren, suchen Cementoblasten den Defekt durch Anlagerung von Sekundärzement bereits wieder auszugleichen.

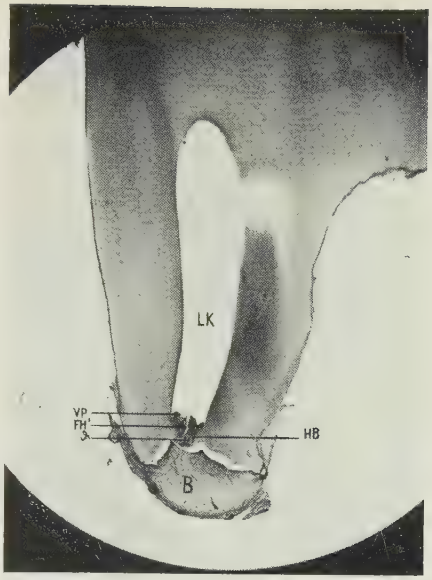

Abb. 1.

Fall 64. 6+. Palatinaler Kanal. Beobachtungsdauer 2 Monate (siehe Tabelle).

LK = Leerer Kanal
FH = Fibrilläre Hartsubstanz
HB = Hartsubstanzbarriere
VP = Verkalktes Pulpagewebe
d = Barrierendentin
B = Periodont. Bindegewebe

Die drei Schichten sind nur am Rande der Barriere zu erkennen. In der Mitte ist die Dentinschicht noch nicht zur Ausbildung gekommen, während am Rande deutlich Kanälchen sichtbar sind.

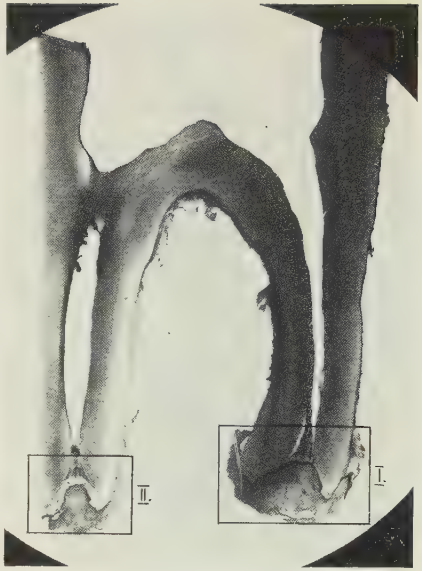

Abb. 2.

Fall 65. 6 (siehe Tabelle). Beobachtungsdauer 2 Monate.

Beide Kanäle weisen eine Hartsubstanzbarriere auf. Das Wurzelwachstum ist wie in Fall 64, Abb. 1, noch nicht abgeschlossen.

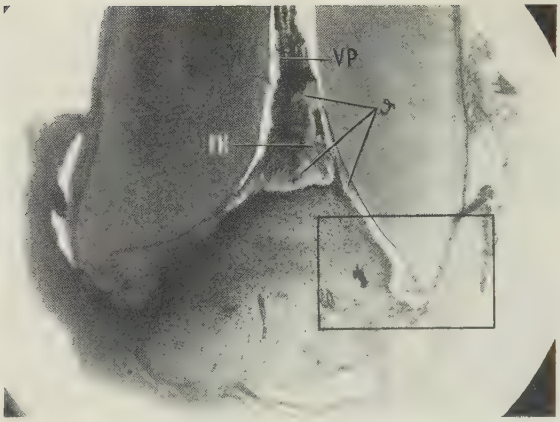

Abb. 3.

Ausschnitt I aus Abb. 2.
Die drei Barrierenschichten sind nicht deutlich ausgeprägt.

d = Barrierendentin
FH = Fibrilläre Hartsubstanz
VP = Verkalktes Pulpagewebe.

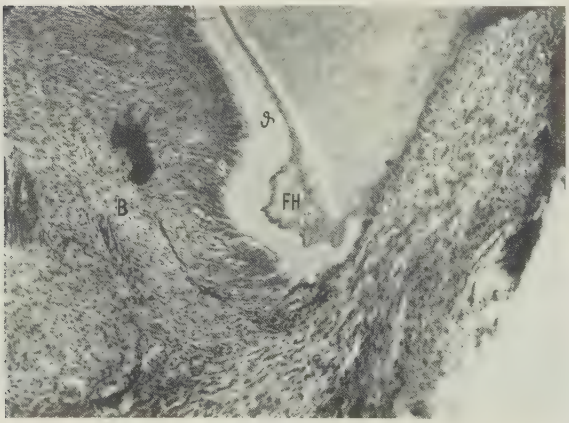

Abb. 4.

Ausschnitt aus Abb. 3.

d = Barrierendentin
S = Odontoblastenähnlicher Saum
B = Periodontales Bindegewebe
FH = Fibrilläre Hartsubstanz.

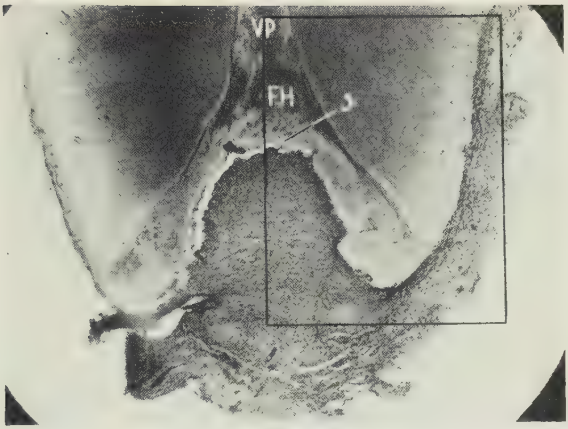

Abb. 5.

Ausschnitt II aus Abb. 2.

d = Barrierendentin mit sichtbaren Kanälchen
FH = Fibrilläre Hartsubstanz
VP = Verkalktes Pulpagewebe.

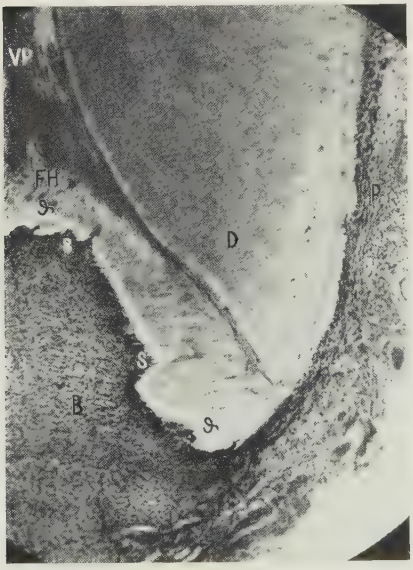

Abb. 6.

Ausschnitt aus Abb. 5.

D = Dentin der Kanalwand
d = Dentin der Barriere
FH = Fibrilläre Hartsubstanz
B = Periodontales Bindegewebe
S = Odontoblastenähnlicher Saum
VP = Verkalktes Pulpagewebe
P = Periodontium

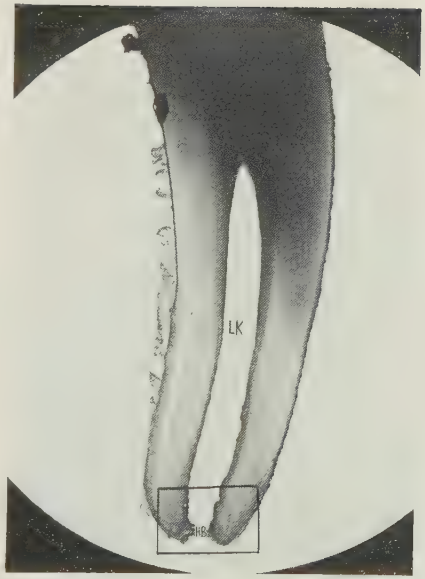

Abb. 7.

Fall 70. –6. Beobachtungsdauer 3 Monate (siehe Tabelle).

LK = Leerer Kanal.
Eine devitalisierte Restpulpa war nicht zu finden.
HB = Hartsubstanzbarriere.

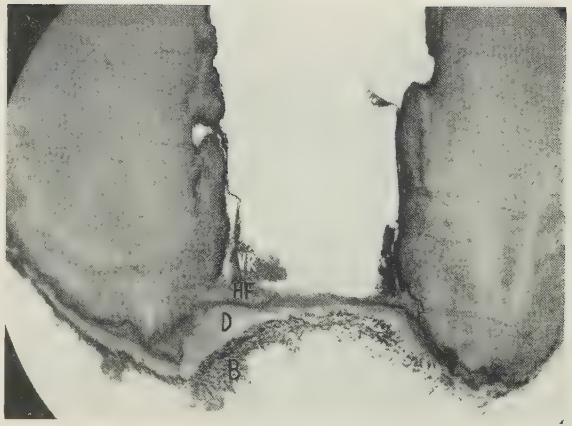

Abb. 8.

Ausschnitt aus Abb. 7.

VR = Verkalkter Pulparest
HF = Fibrilläre Hartsubstanz
D = Barrierendentin
B = Periodontales Bindegewebe.

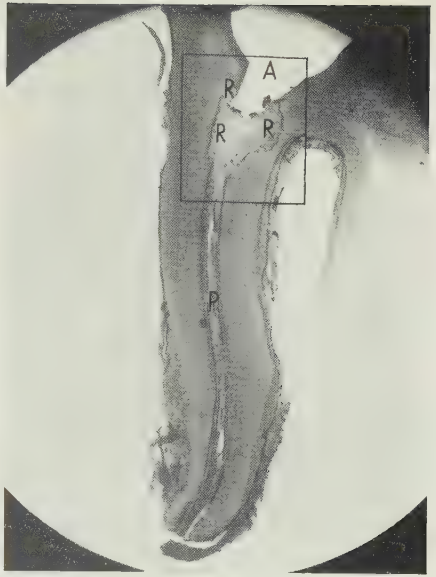

Abb. 9.

Fall 8. 6+. Ein bukkaler Kanal.

P = Pulpa aus dichtem Bindegewebe
R = Umschriebene Resorptionsstelle.

Eine Hartsubstanzbarriere ist nicht sichtbar.



Abb. 10.

Ausschnitt aus Abb. 9.

RR = Resorptionsstellen
A = Amputationsstellen
B = Zellreiches Bindegewebe
G = Blutgefäße
Z = Sekundärzement
KW = Kanalwand beinahe vollständig resorbiert.

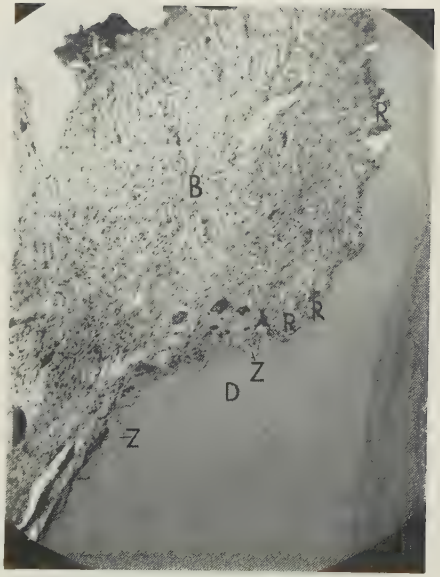

Abb. 11.

Resorptionsstelle vergrößert.

B = Bindegewebe, auf metaplastischem Wege aus der nicht restlos devitalisierten Pulpa entstanden
D = Kanalwanddentin
R = Riesenzellen
Z = Sekundärzement.

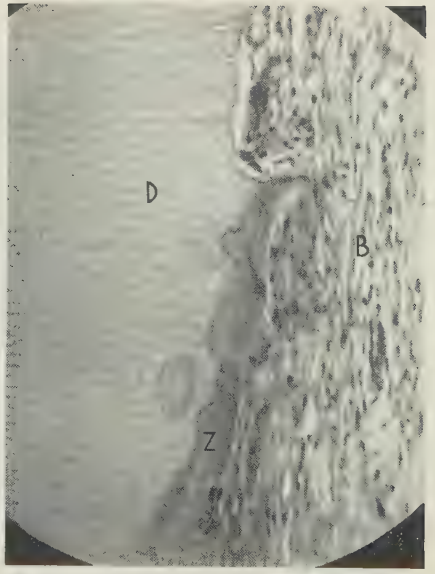

Abb. 12.

Ausschnitt aus Abb. 10.

D = Kanalwanddentin
B = Zellreiches Bindegewebe
Z = Angelagerte Hartsubstanz.

Abb. 13.

Fall 14. 6. Beobachtungsdauer 4 Monate.

Das im Kanal befindliche devitalisierte Pulpagewebe wird vom Apex her durch einwucherndes, periodontales Bindegewebe ersetzt, welches das Kanalende durch Resorption erweitert hat. Der Defekt ist zum Teil bereits durch Anlagerung von Sekundärzement repariert worden.

dP = Devitalisiertes Pulpagewebe
VG = Verkalkte Grenzschicht
B = Einwucherndes Bindegewebe.

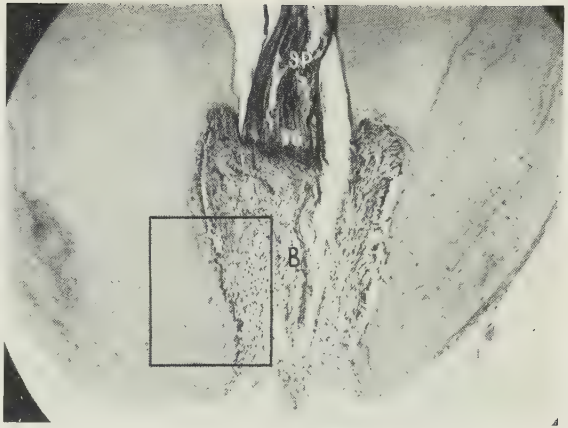

Abb. 14.

Ausschnitt aus Abb. 13.

dP = Devitalisiertes Pulpagewebe
VG = Verkalkte Grenzschicht
B = Einwucherndes Bindegewebe.

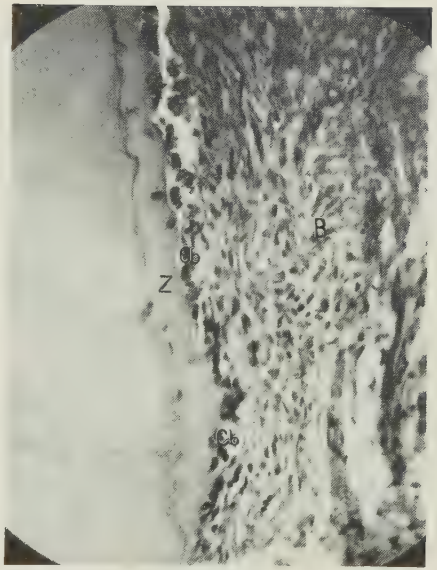

Abb. 15.

Ausschnitt aus Abb. 14.

Z = Angelagerte Hartsubstanz
Cb = Cementoblasten
B = Bindegewebe.

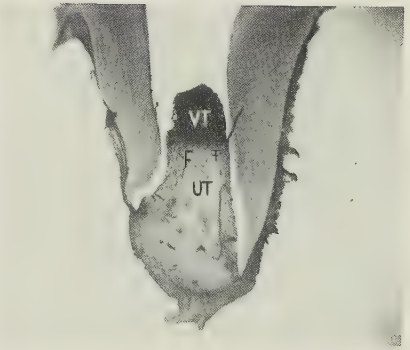

Abb. 16.

VT = Verkalkter Teil
F = Faserstruktur
UT = Unverkalkter Teil.

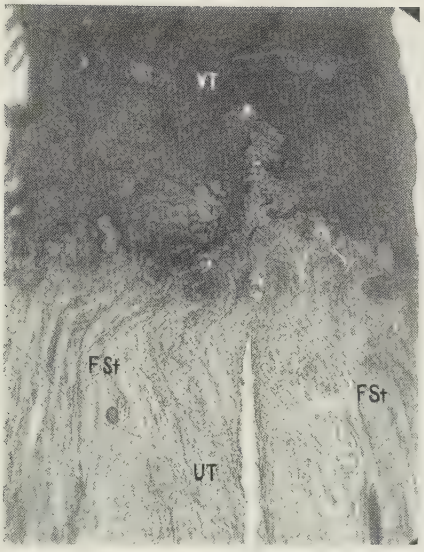

Abb. 17.

Ausschnitt aus Abb. 16.

VT = Verkalkter Teil
UT = Unverkalkter Teil
FSt = Faserstruktur.

Gruppe 3.

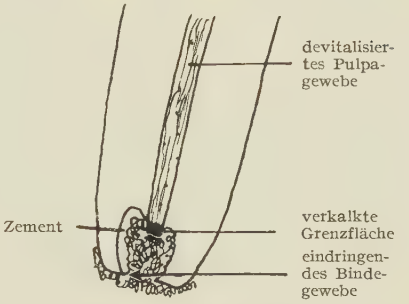

Durch das Foramen apicale wuchert ein dichtes, zellreiches Bindegewebe (Periodontalgewebe) unter Resorption des Dentins und darauffolgendem Anbau von Sekundärzement in den Kanal und verdrängt allmählich das im Kanal verbliebene devitalisierte Pulpagewebe. Eine Hartsubstanzbarriere ist im Kanal an keiner Stelle zu finden, doch ist die Grenzfläche zwischen dem eindringenden lebenden und dem toten Gewebe durch eine vermehrte Kalkansammlung gekennzeichnet.

In diesem Zusammenhang ist hier noch Fall 71 zu beschreiben, da die verfertigten Präparate mit ziemlicher Sicherheit das Vorstadium einer Hartsubstanzbarriere erkennen lassen. Es handelt sich dabei um einen gesunden oberen +4, der bei einem 9jährigen Knaben aus Regulierungsgründen extrahiert werden mußte. Die Calxylliegedauer betrug nur 14 Tage; eine Reaktion des Zahnes konnte in dieser Zeit nicht ermittelt werden.

In Abbildung 16 ist das im noch nicht weiten Kanal befindliche Pulpabindegewebe deutlich in einen stark verkalkten und einen unverkalkten Teil geschieden.

Der apikale Gewebsteil läßt von der Grenzfläche, der beiden Partien ausgehend eine Anordnung in Längsstreifen erkennen, die man vielleicht als Vorstadium einer fibrillären Hartsubstanzbildung betrachten darf (siehe Abb. 17).

Einige der untersuchten Kanäle konnten nicht mit Bestimmtheit einer der drei oben genannten Gruppen zugeteilt werden, sie müssen vielmehr als Übergangsbilder der einzelnen Gruppen gewertet werden. Eine Zuteilung der einzelnen Kanäle zu den drei histologischen Gruppen ist daher nicht erfolgt.

Kontroll-No.	Name	Alter und Geschlecht	Zahn	DIAGNOSE	Devit.-Einlage	Bemerkungen	Amput.	Klinischer Befund nach der Amput.	I. Rx.
1	B.B.	17 ♀	+6	Caries sicca, keine Schmerzen	6. 6.41		9. 6.41	O.B.	9. 6.41
2	B.B.	17 ♀	6 –	tiefe Caries sicca, leichte Schmerzen auf kalt	6. 6.41		9. 6.41	O.B.	9. 6.41
3	B.B.	17 ♀	6+	Caries sicca, keine Schmerzen	6. 6.41		9. 6.41	O.B.	9. 6.41
4	E.L.	37 ♀	7 –	Schmerzen auf kalt	9. 6.41		12. 6.41	O.B.	12. 6.41
5	A.F.	20 ♀	7+	Schmerzen auf kalt	21. 6.41	a. 25.6. As nach Injektion direkt auf Pulpa	27. 6.41	O.B.	30. 6.41
6	G.M.	36 ♂	8 –	Schmerzen auf kalt	24. 6.41		30. 6.41	O.B.	30. 6.41
7	P.E.	33 ♂	–7	Schmerzen auf kalt	23. 6.41		27. 6.41	O.B.	27. 6.41
8	R.J.	11 ♂	6+	keine Schmerzen	1. 7.41		3. 7.41	O.B.	3. 7.41
9	F.M.	77 ♂	+7	Schmerzen auf kalt	11. 8.41		14. 8.41	O.B.	—
10	F.B.	15 ♀	6 –	leichte Schmerzen auf kalt	22. 8.41		25. 8.41	O.B.	25. 8.41
11	W.K.	18 ♂	–6	Schmerzen auf kalt und warm	29. 8.41	weitere As-Einlage am 2.9.	6. 9.41	starke P., daher Chlorphenil und Exstirpation	6. 9.41
12	H.F.	27 ♂	7+	Schmerzen auf kalt, Pulpa frei	2. 9.41		6. 9.41	O.B.	6. 9.41
13	B.M.	16 ♀	6+	leichte Schmerzen auf kalt	18. 9.41		22. 9.41	O.B.	22. 9.41
14	L.H.	20 ♀	6 –	leichte Schmerzen auf kalt	23. 9.41		27. 9.41	O.B.	
15	M.St.	20 ♀	+4	leichte Schmerzen auf kalt	24. 9.41		27. 9.41	O.B.	27. 9.41
16	Fr.H.	53 ♂	6+	Schmerzen auf kalt und warm	26. 9.41		29. 9.41	O.B.	29. 9.41
17	M.Z.	20 ♀	7 –	Schmerzen auf kalt	3.10.41		7.10.41	O.B.	8.10.41
18	M.Z.	20 ♀	6+	Schmerzen auf kalt	3.10.41		7.10.41	leichte P. 2 Tage nach Amput.	8.10.41
19	H.St.	22 ♀	7 –	tiefe Caries, keine Schmerzen	1.10.41		7.10.41	O.B.	7.10.41
20	H.St.	22 ♀	–7	tiefe Caries, keine Schmerzen	7.10.41		13.10.41	O.B.	13.10.41
21	W.V.	26 ♂	–4	Schmerzen auf kalt	6.10.41		9.10.41	8 Tage lang Period., dann gut	9.10.41
22	K.H.	25 ♀	7 –	tiefe Caries, Schmerzen auf kalt und leicht warm	10.10.41		14.10.41		15.10.41
23	K.H.	25 ♀	+7	Schmerzen auf kalt	10.10.41		14.10.41	O.B.	15.10.41
24	G.B.	18 ♂	–5	starke Schmerzen auf kalt	9.10.41		13.10.41	O.B.	13.10.41

Röntgenbefund nach d. Amput.	Monate Beobachtung	Klinische Schlußdiagnose	Letztes Rx	Letzter Röntgenbefund	Extrakt.	Pulpakammer im Röntgenbild
normales Periodont.	7 1/2	zeitweise periodont. Schmerzen	28.1.42	Resorption der bukkalen Wurzeln	28.1.42	Aufhellung, aber nicht deutl. sichtbar
normales Periodont.	7 1/2	O.B.	28.1.42	veränderter Periodontalraum	28.1.42	keine Aufhellung sichtbar
normales Periodont.	7 1/2	perkussionsempfindl.	28.1.42	Resorption einer bukkalen Wurzel	28.1.42	keine Aufhellung sichtbar
normales Periodont.	11	O.B.	16.4.42	normales Periodont.		Aufhellung sichtbar
normales Periodont.	2 W	O.B.	—	verreist		
normales Periodont.	6	der Zahn hat einmal auf warm geschmerzt	8.1.42	P. verbreitert		Kammer nicht deutlich
normales Periodont.	9	O.B.	16.3.42	leichte apikale Veränderung		Aufhellung sichtbar
normales Periodont.	6 1/2	O.B.	14.1.42	Resorptionen an den bukkalen Kanälen	14.1.42	geringe Aufhellung sichtbar
—	2 W	Patient gestorben				
normales Periodont.	8 1/2	O.B.	18.5.42	normales Periodont.		Aufhellung deutlich sichtbar
periapikale Veränderung						
normales Periodont.	7 1/2	vom 10.-12.3.42 Schmerzen auf warm, jetzt O.B.	15.4.42	apikale Resorptionen		Aufhellung nicht deutlich sichtbar
normales Periodont.	1 W	verreist				
	4	O.B.	12.1.42	Granulom	14.1.42	Aufhellung sichtbar
normales Periodont.	7	O.B.	15.4.42	normales Periodont.		Aufhellung sichtbar
verbreitertes Periodont.	6	O.B.	31.3.42	verbreitertes Periodont.		Kammer nicht deutlich sichtbar
normales P., Wurzelwachstum noch nicht abgeschlossen	7 1/2	O.B.	21.5.42	normales Periodont.		Aufhellung deutlich sichtbar
normales Periodont.	7 1/2	O.B.	21.5.42	normales Periodont.		Aufhellung deutlich sichtbar
normales Periodont.	7	O.B.	13.5.42	normales Periodont.		Aufhellung deutlich sichtbar
normales Periodont.	7	O.B.	13.5.42	normales Periodont.		Aufhellung deutlich sichtbar
Knochenverdichtung um den Apex	2	O.B.	21.11.41	periapikale Veränderung		Aufhellung sichtbar
periapikale Veränderung	4	O.B.	12.2.42	periapik. Veränderung gleichgeblieben		Aufhellung nicht sichtbar
normales Periodont.	4	O.B.	12.2.42	normales Periodont.		Aufhellung sichtbar
normales Periodont.	7	O.B.	18.5.42	normales Periodont.		Aufhellung deutlich sichtbar

Kontroll-No.	Name	Alter und Geschlecht	Zahn	DIAGNOSE	Devit.-Einlage	Bemerkungen	Amput.	Klinischer Befund nach der Amput.	I. Rx.
25	F.W.	36 ♂	−6	leichte, ziehende Schmerzen auf kalt	10.10.41		13.10.41	O.B.	14.10.41
26	M.E.	41 ♂	5 −	Schmerzen auf kalt	14.10.41	leichte P.	17.10.41	O.B.	17.10.41
27	H.B.	41 ♀	−5	Schmerzen auf kalt	4.10.41		22.10.41	O.B.	22.10.41
28	E.K.	29 ♀	7 −	Schmerzen auf kalt	20.10.41		23.10.41	O.B.	23.10.41
29	E.L.	35 ♀	8 −	Schmerzen auf kalt und warm	27.10.41		30.10.41	periodont. Schmerzen	30.10.41
30	M.W.	18 ♀	−7	Schmerzen auf kalt und leicht auf warm	22.10.41		24.10.41	O.B.	24.10.41
31	E.B.	65 ♂	3 −	Schmerzen auf kalt und warm (ev. v. Gingivitis)	5.11.41	noch Schmerzen auf warm	7.11.41	Schmerzen auf warm	7.11.41
32	E.B.	65 ♂	4 −	Schmerzen auf kalt und warm (ev. v. Gingivitis)	5.11.41	noch Schmerzen auf warm	7.11.41	Schmerzen auf warm	7.11.41
33	A.B.	16 ♂	4+	Schmerzen auf kalt	7.11.41		11.11.41	O.B.	11.11.41
34	A.B.	16 ♂	5+	Schmerzen auf kalt	7.11.41		11.11.41	O.B.	11.11.41
35	A.B.	16 ♂	7 −	Schmerzen auf kalt	7.11.41		13.11.41	O.B.	13.11.41
36	A.B.	16 ♂	+5	Schmerzen auf kalt	18.11.41		24.11.41	O.B.	24.11.41
37	R.K.	25 ♀	7 −	Schmerzen auf kalt und warm	13.11.41		17.11.41	O.B.	17.11.41
38	L.H.	16 ♀	−7	Schmerzen auf kalt	6.11.41		10.11.41	O.B.	10.11.41
39	J.B.	20 ♀	−6	Schmerzen leicht auf kalt	8.11.41		12.11.41	O.B.	12.11.41
40	J.B.	20 ♀	7+	Schmerzen auf kalt	12.11.41		15.11.41	O.B.	15.11.41
41	H.F.	36 ♀	7 −	Schmerzen auf kalt	3. 9.41	Calxylzwischeneinlage bis 17.11. 41, dann definit.	17.11.41	O.B.	18.11.41
42	Th.B.	28 ♀	+5	Schmerzen auf kalt und leicht auf warm	21.11.41		24.11.41	O.B.	24.11.41
43	H.L.	23 ♀	+7	Schmerzen auf kalt und leicht auf warm	28.11.41		1.12.41	O.B.	1.12.41
44	A.P.	39 ♂	5+	Schmerzen auf kalt	1.12.41		4.12.41	O.B.	4.12.41
45	Fr.M.		6+	Schmerzen auf kalt	28.11.41		1.12.41	O.B.	12.12.41
46	E.Z.	26 ♀	4+	Schmerzen auf kalt	2.12.41		5.12.41	O.B.	5.12.41
47	E.H.	33 ♂	6 −	Schmerzen leicht auf kalt	1.12.41		5.12.41	O.B.	5.12.41
48	P.B.	18 ♂	5+	Schmerzen auf kalt	4.12.41		8.12.41	O.B.	19.12.41
49	H.L.	23 ♀	+8	tiefe Caries, keine Schmerzen	11.12.41		15.12.41	O.B.	15.12.41
50	J.V.	17 ♀	+7	Schmerzen auf kalt	8.12.41		11.12.41	O.B.	11.12.41
51	H.L.	38 ♂	−6	Schmerzen auf kalt und etwas auf warm	11.12.41		16.12.41	O.B.	11.12.41
52	M.N.	28 ♀	4+	Schmerzen auf kalt	16.12.41		19.12.41	O.B.	19.12.41
53	A.F.	43 ♀	+5	Schmerzen auf warm und kalt	16.12.41		19.12.41	4–5 Tage lang n. P., dann O.B.	19.12.41
54	M.A.	28 ♀	−4	Schmerzen auf kalt	19.12.41		22.12.41	O.B.	22.12.41

Röntgenbefund nach d. Amput	Monate Beobachtungen	Klinische Schlußdiagnose	Letztes Rx	Letzter Röntgenbefund	Extrakt.	Pulpakammer im Röntgenbild
norm. P., resorpt. Vorgang an d. mes. Wurzel	7	der Patient spürt den Zahn, keine Schmerz.	21.5.42	resorptive Vorgänge an den Wurzeln		Aufhellung deutlich sichtbar
normales Periodont.	6	O.B.	16.4.42	apikale Veränderung		Aufhellung sichtbar
normales Periodont.	6	O.B.	20.4.42	periapik. Veränderung		Aufhellung sichtbar
apikale Verbreit. d. P.	3	O.B.	13.1.42	apikale Veränderung		Aufhellung gering
periapik. Veränderung	2½	O.B.	14.1.42	periapik. Veränderung gleich wie am 30.10.	14.1.42	keine Aufhellung sichtbar
verbreiterter Periodontalraum	6½	leichte Schmerzen, warm	30.4.42	periapikale Veränderung		Aufhellung sichtbar
verbreiterter Periodontalspalt	5½	leichte Schmerzen auf warm	16.4.42	verstärkte periapikale Veränderung		Aufhellung sichtbar
verbreiterter Periodontalspalt	5½	leichte Schmerzen auf warm	16.4.42	verstärkte periapikale Veränderung		Aufhellung sichtbar
normales Periodont.	5	O.B.	16.4.42	Periodont. normal		Aufhellung sichtbar
normales Periodont.	5	O.B.	16.4.42	periapik. Veränderung		Aufhellung sichtbar
P. am Apex breit	5	O.B.	24.3.42	periapik. Veränderung		Aufhellung sichtbar
normales Periodont.	5	O.B.	16.4.42	periapik. Veränderung		Aufhellung sichtbar
P. verbreitert	5	Schmerzen auf heiß	16.4.42	P. verbreitert		Aufhellung sichtbar
normales Periodont.	2	O.B.	12.1.42	normales Periodont.		Aufhellung deutlich sichtbar
normales Periodont.	5	O.B.	16.4.42	normales Periodont.		Aufhellung deutlich sichtbar
normales Periodont.	5	O.B.	16.4.42	normales Periodont.		Kammer nicht deutlich sichtbar
normales Periodont.	6	O.B.	19.5.42	normales Periodont.		Aufhellung deutlich sichtbar
normales Periodont.	6	O.B.	15.5.42	periapikale Veränderung		keine Aufhellung sichtbar
normales Periodont.	5½	O.B.	18.5.42	normales Periodont.		Kammer nicht deutlich sichtbar
normales Periodont.	2	O.B.	26.1.42	normales Periodont.		keine Aufh. sichtb.
normales Periodont.	2½	O.B.	24.2.42	normales Periodont.		Aufhellung undeutlich sichtbar
normales Periodont.	2	O.B.	16.2.42	normales Periodont.		Aufhellung sichtbar
normales Periodont.	5	O.B.	10.5.42	normales Periodont.		Aufhellung deutlich sichtbar
normales Periodont.	3 W	O.B.	nicht	mehr erschienen		
normales Periodont.	5	O.B.	18.5.42	normales Periodont.		Aufhellung sichtbar
normales Periodont.	3	O.B.	16.3.42	normales Periodont.		Aufhellung sichtbar
periapikale Veränderung	4½	O.B.	20.4.42	periapikale Veränderung		Aufhellung sichtbar
normales Periodont.	2	O.B.	9.2.42	normales Periodont.		Aufhellung sichtbar
normales Periodont.	5	O.B.	24.4.42	normales Periodont.		keine Aufhellung sichtbar
normal. P., Knochenverdichtung am Apex	4	O.B.	20.4.42	periapik. Veränderung		Aufhellung sichtbar

Kontroll-No.	Name	Alter und Geschlecht	Zahn	DIAGNOSE	Devit.-Einlage	Bemerkungen	Amput.	Klinischer Befund nach der Amput.	I. Rx.
55	E.M.	23 ♀	5+	Schmerzen auf kalt	4. 1.42	Injekt., da noch etwas vital	8. 1.42	O.B.	4. 1.42
56	J.H.	17 ♀	+6	leichte Schmerzen auf kalt	20. 1.42		23. 1.42	O.B.	26. 1.42
57	J.H.	17 ♀	+4	leichte Schmerzen auf kalt	23. 1.42		26. 1.42	O.B.	26. 1.42
58	J.H.	17 ♀	7+	tiefe Caries, keine Schmerzen	26. 1.42		29. 1.42	O.B.	29. 1.42
59	E.G.	19 ♂	−6	Pulpa offen, Schmerzen auf kalt	20. 1.42		24. 1.42	O.B.	24. 1.42
60	L.H.	20 ♀	+4	Caries, keine Schmerzen	20. 1.42		22. 1.42	O.B.	22. 1.42
61	L.H.	20 ♀	5+	Caries, keine Schmerzen	19. 1.42		22. 1.42	O.B.	22. 1.42
62	H.R.	31 ♂	7−	Schmerzen auf kalt	19. 1.42		23. 1.42	O.B.	6. 2.42
63	H.K.	54 ♂	−6	Schmerzen auf kalt und warm	16. 1.42	Chlorphenol-einlage bis 27.1.	27. 1.42	O.B.	2. 2.42
64	H.R.	10 ♀	6+	gesunder Zahn, keine Schmerzen	11.12.41		13.12.41	O.B.	13.12.41
65	H.R.	10 ♀	6−	tiefe Caries, aber keine Schmerzen	11.12.41		13.12.41	O.B.	13.12.41
66	R.St.	13 ♂	+6	keine Schmerzen, wenig Caries	23. 1.42		27. 1.42	O.B.	27. 1.42
67	R.St.	13 ♂	−6	tiefe Caries, keine Schmerzen	28. 1.42		30. 1.42	O.B.	30. 1.42
68	E.W.	13 ♂	6+	Zahn gesund, keine Schmerzen	16.12.41		19.12.41	O.B.	22.12.41
69	E.W.	13 ♂	+6	kleine Caries, keine Schmerzen	19.12.41		22.12.41	O.B.	22.12.41
70	E.W.	13 ♂	−6	Caries, hat einmal kurz geschmerzt, jetzt keine Schmerzen	17. 1.42		26. 1.42	O.B.	26. 1.42
71	E.S.	9 ♂	+4	gesund, keine Schmerz.	31. 1.42		3. 2.42	O.B.	3. 2.42

Röntgenbefund nach d. Amput.	Monate Beobachtung	Klinische Schlußdiagnose	Letztes Rx	Letzter Röntgenbefund	Extrakt.	Pulpakammer im Röntgenbild
normales Periodont.	4	O. B.	28.4.42	normales Periodont.		Aufhellung sichtbar
normales Periodont.	3	O. B.	22.4.42	periapik. Veränderung		Aufhellung sichtbar
normales Periodont.	3	O. B.	22.4.42	normales Periodont.		Aufhellung sichtbar
normales Periodont.	3	O. B.	22.4.42	normales Periodont.		Aufhellung sichtbar
apikale Veränderung	4	O. B.	15.5.42	apikale Veränderung		Aufhellung nicht kontrollierbar
normales Periodont.	3	O. B.	20.4.42	normales Periodont.		Aufhellung sichtbar
normales Periodont.	3	O. B.	20.4.42	normales Periodont.		Aufhellung nur undeutlich sichtbar
normales Periodont.	3	O. B.	20.4.42	normales Periodont., Resorpt. im Kanal		Aufhellung sichtbar
periapikale Veränderung	1 W	O. B.	nicht	mehr erschienen		Aufhellung schwach sichtbar
Wurzelwachst. nicht abgeschlossen	2	O. B.	14.2.42	keine Veränderung	21.2.42	Aufhellung sichtbar
Wurzelwachst. nicht abgeschlossen	2	O. B.	14.2.42	Knochenkortikalis nicht mehr sichtbar um den Apex	21.2.42	Aufhellung sichtbar
normales Periodont.	2	O. B	19.3.42	normales Periodont.	19.3.42	Aufhellung sichtbar
normales Periodont.	2	O. B.	19.3.42	normales Periodont.	19.3.42	Aufhellung gering
normales Periodont.	3	O. B.	30.3.42	normales Periodont.	30.3.42	Aufhellung gering
normales Periodont.	3	O. B.	30.3.42	normales Periodont.	30.3.42	Aufhellung gering
leichte periapikale Veränderung	3	O. B.	30.3.42	stärkere periapikale Veränderung		Aufhellung sichtbar Veränderung
Wurzelwachst. nicht abgeschlossen	2 W	O. B.	—	—	14.2.42	—

Zusammenfassung.

1. Von den Zähnen mit gesunder Pulpa oder mit Pulpitis partialis simplex sind 96,3% nach der Amputation mit Calxyl während einer Beobachtungsdauer von 2 bis 11 Monaten klinisch reaktionslos geblieben.

2. Im letzten Röntgenkontrollbild sind in vielen Fällen periapikale Veränderungen sichtbar, die jedoch zum größten Teil nicht auf eine Infektion, sondern auf Umbauvorgänge, durch Calxyl hervorgerufen, zurückgeführt werden können.

3. Das Calxyldepot der Kammer scheint sich allmählich zu erschöpfen, was sich in den Röntgenphotographien in Helligkeitsdifferenzen des Kammerinhaltes zeigt.

4. Das histologische Bild der verschiedenen Kanalschnitte läßt sich in drei Gruppen einteilen.

Eine erste Gruppe zeichnet sich durch die Ausbildung einer Hartsubstanzbarriere innerhalb des Foramen apicale aus. Zum Teil zeigt diese Barriere eine deutliche Schichtung von drei Geweben. Diese sind von apikal nach koronal: Dentin mit Kanälchen, eine fibrilläre Hartsubstanz mit ungeordneter Struktur und endlich verkalktes, devitalisiertes Pulpagewebe.

Die zweite Gruppe weist im Kanal unterhalb der Amputationsfläche umschriebene Resorptionen auf. Sie sind auf die Tätigkeit von Zellen aus dem metaplastisch entstandenen Bindegewebe, das den Kanal ausfüllt, zurückzuführen.

Bei der dritten Gruppe sucht periodontales Bindegewebe, das durch den Apex einwuchert, den im Kanal verbliebenen devitalisierten Pulpastumpf zu ersetzen. Auch dieses Bindegewebe hat resorptiven und zementanbauenden Charakter.

5. Die drei Gruppen lassen sich in den histologischen Schnitten nicht immer scharf voneinander trennen, da manche Kanäle Übergangsbilder aufweisen.

CURRICULUM VITAE

Geboren wurde ich, Rolf Edo Wiemken am 5. Februar 1918 in Binningen, Baselland. Nach vierjährigem Besuch der Freien Evangelischen Volksschule in Basel trat ich ins Gymnasium Basel ein, dessen Besuch ich nach acht Jahren mit der Matura an dem inzwischen neugegründeten Realgymnasium abschloß. Mein zehnsemestriges Studium verbrachte ich an der Universität Basel. Im Frühjahr 1941 schloß ich mit dem Staatsexamen ab.